



## Tendinopathies du tendon calcanéen

### Quelques particularités échographiques à connaître

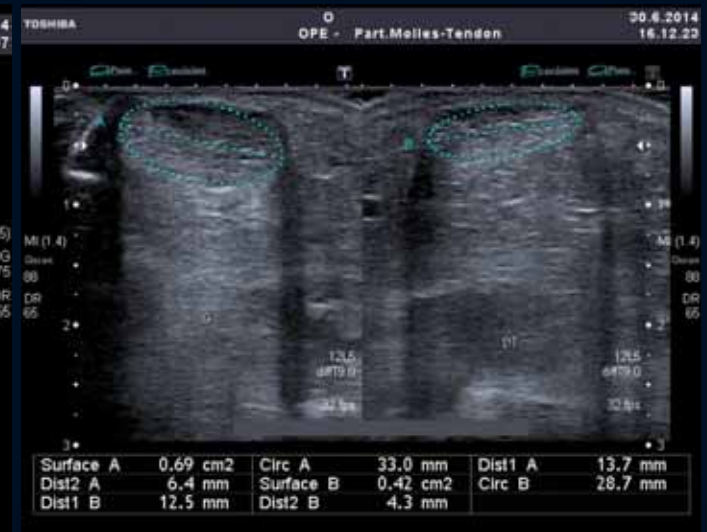
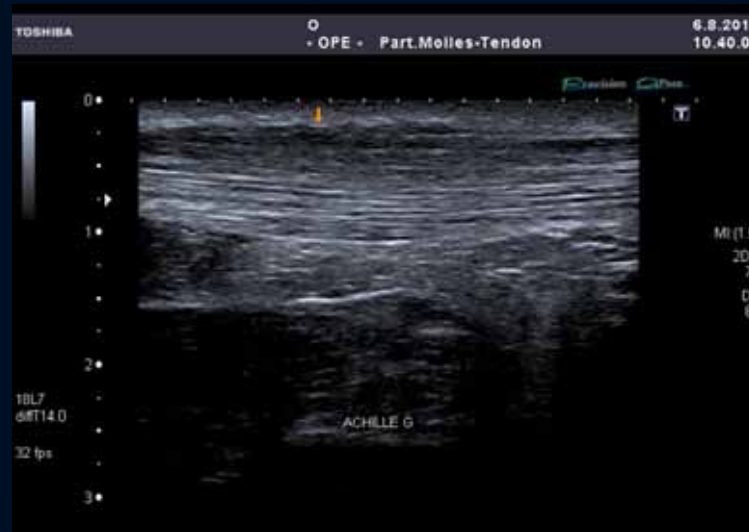Patrick Coudert – Hicham El Hor

- **Classification échographique**
  - Les tendinopathies calcanéennes
    - Hypertrophiques
    - Nodulaires
    - calcifiantes
  - Les bursites
  - Les enthésopathies
  - Orientations thérapeutiques
- **A propos de quelques particularités**
  - La lésion myo-tendineuse Soléaire /tendon calcanéun
  - Les pathologies du plantaris tendon



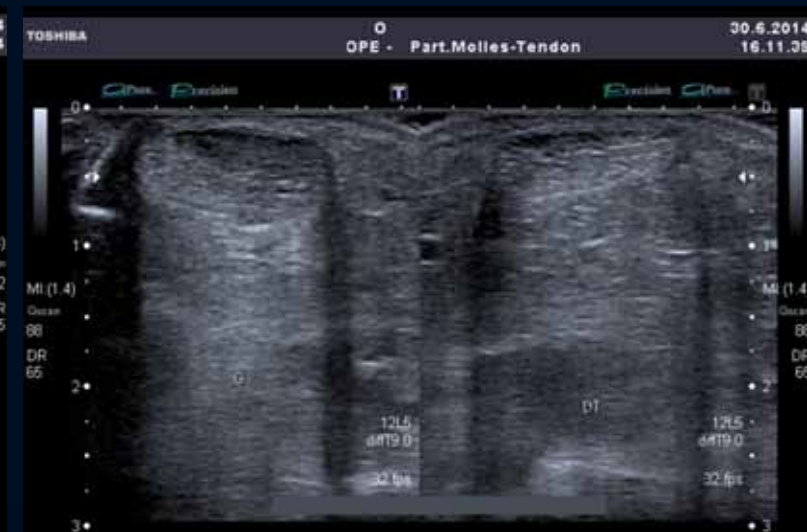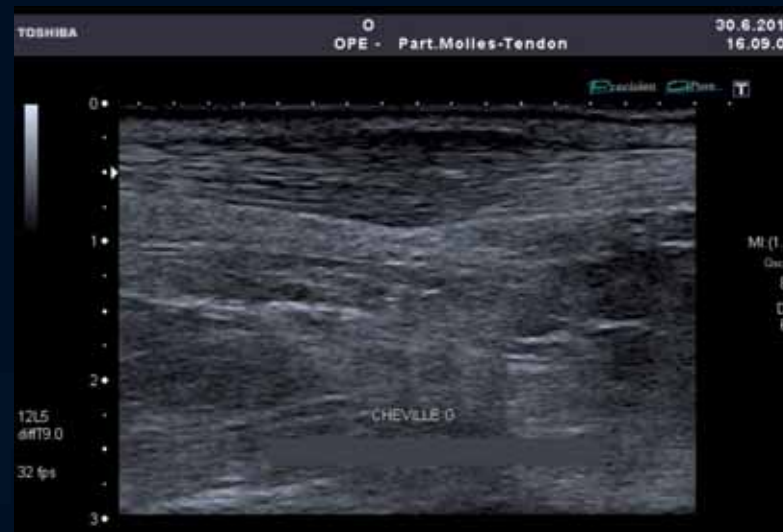- Les tendinopathies hypertrophiques

- Homogènes
- Nodulaires
- Calcifiantes



- Les tendinopathies hypertrophiques

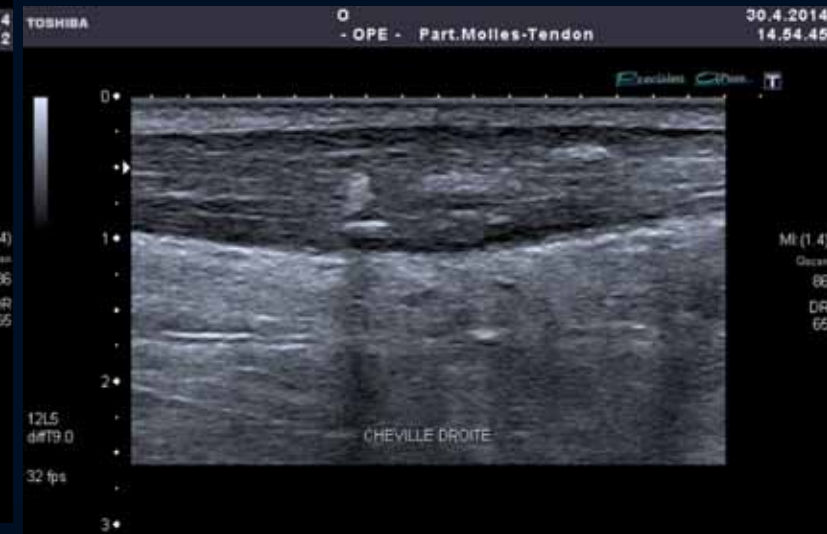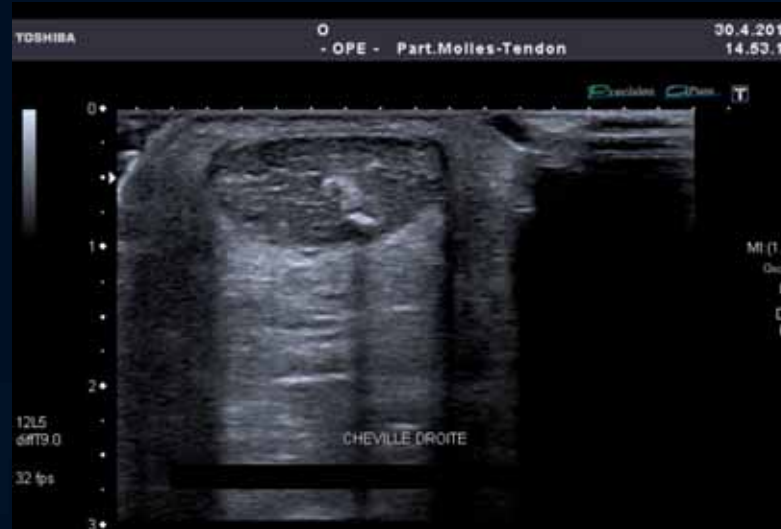- Homogènes
- **Nodulaires**
- Calcifiantes



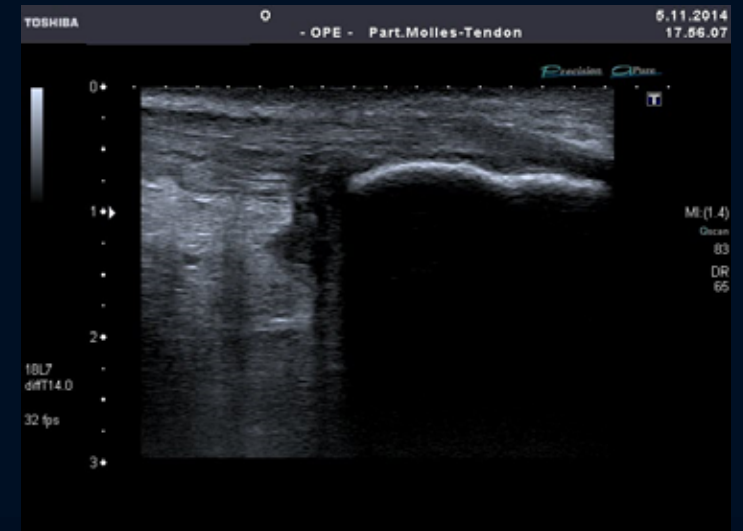
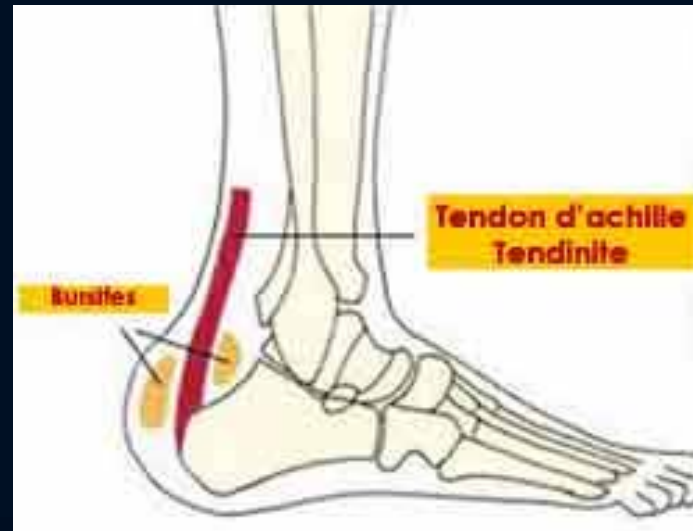
- Les tendinopathies hypertrophiques

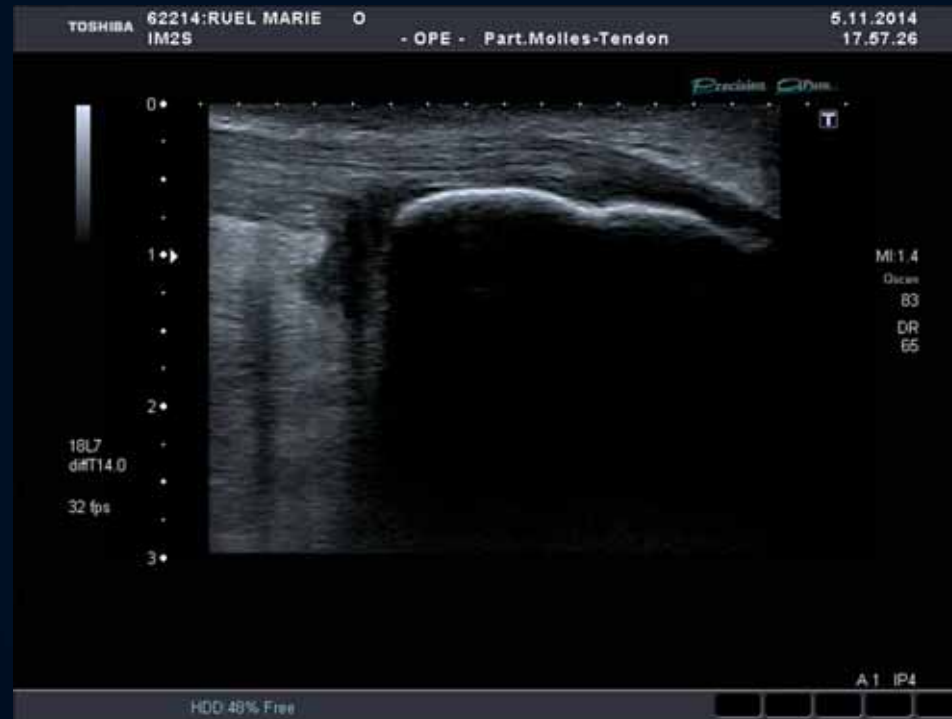- Homogènes
- Nodulaires
- **Calcifiantes**



- Les bursites
  - Pré-calcanéennes
  - Bilan dynamique ++

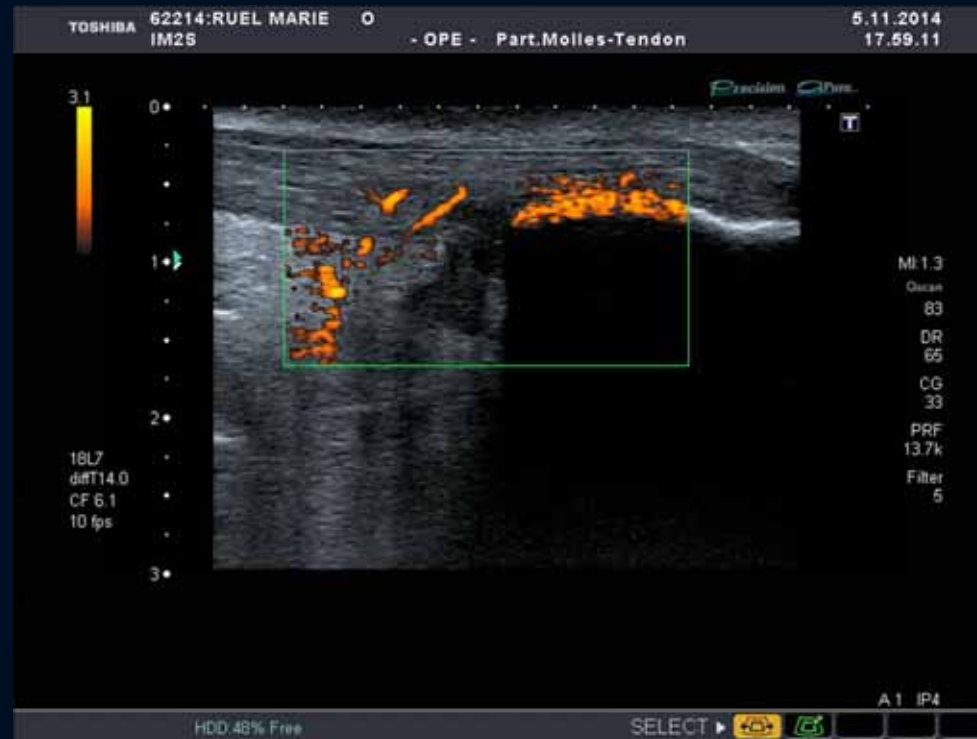

- Les bursites
  - Pré-calcaneennes
  - **Bilan dynamique ++**



- Les bursites

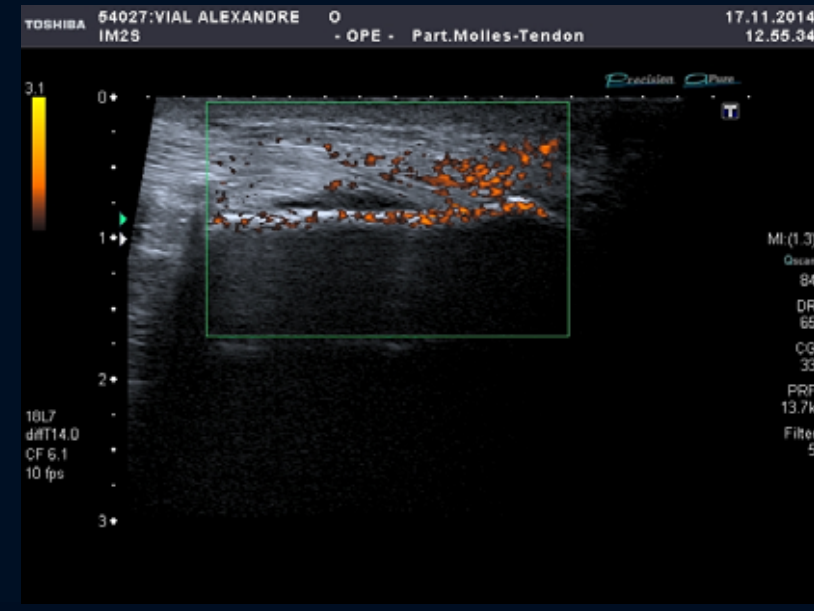
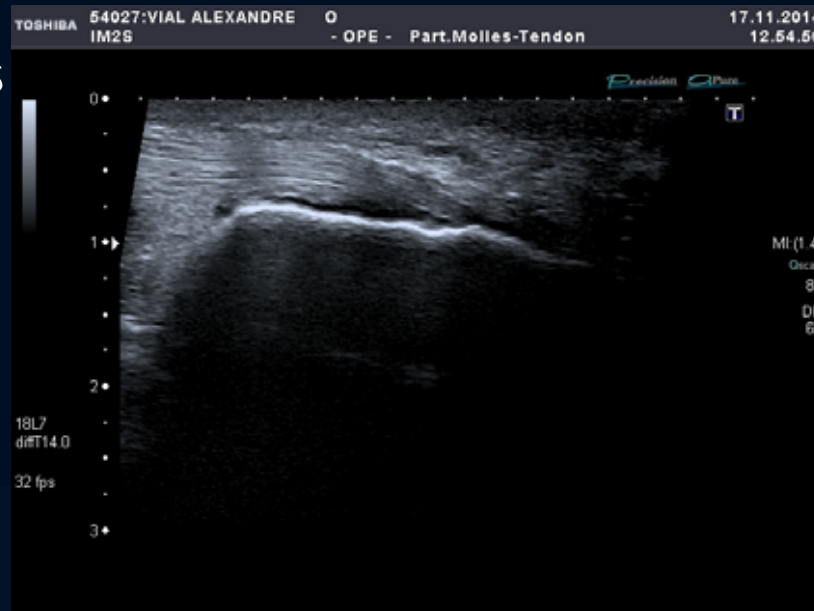
- Pré-calcanéennes
- **Bilan dynamique ++**





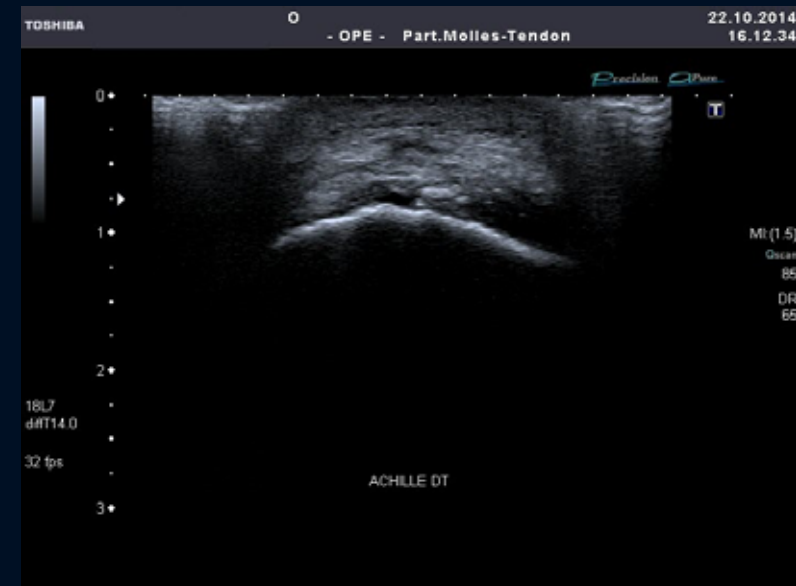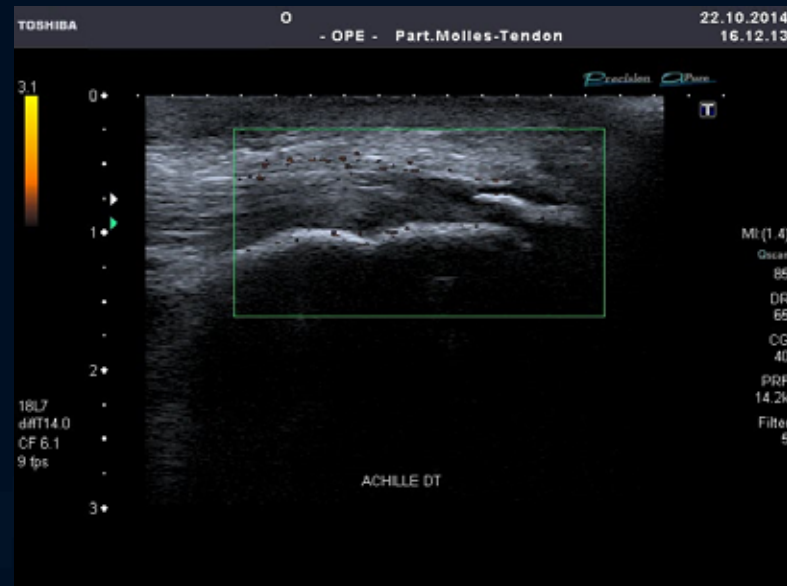
- Les enthésopathies

- **Rétro-calcaneéennes**
- calcifiantes



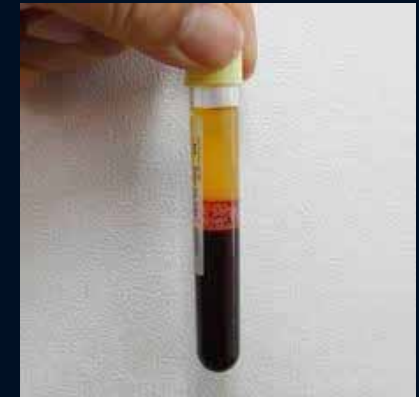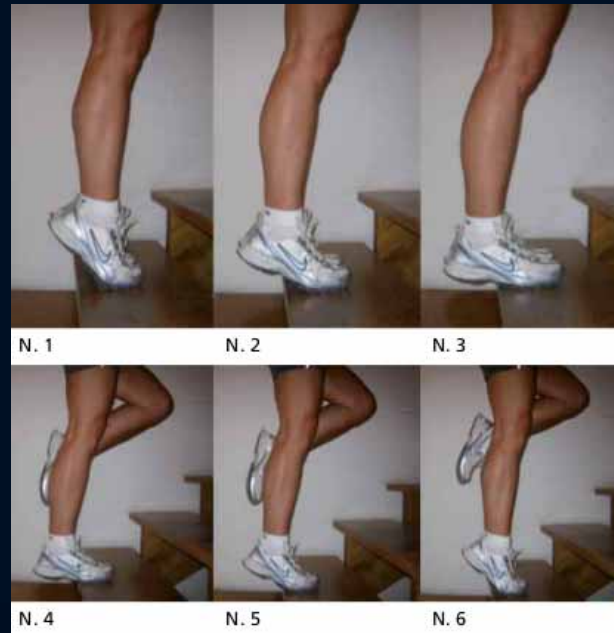
- Les enthésopathies

- Rétro-calcanéennes
- calcifiantes



### • Orientations thérapeutiques

- Tendinopathies hypertrophiques
  - rééducation excentrique
- Tendinopathies nodulaires
  - ondes de choc focales/radiales
  - PRP
- Tendinopathies calcifiantes
  - ondes de choc focales
- Bursites pré-calcanéennes
  - infiltration
  - PRP
- Enthésopathies retro-calcanéennes
  - ondes de choc
  - infiltrations





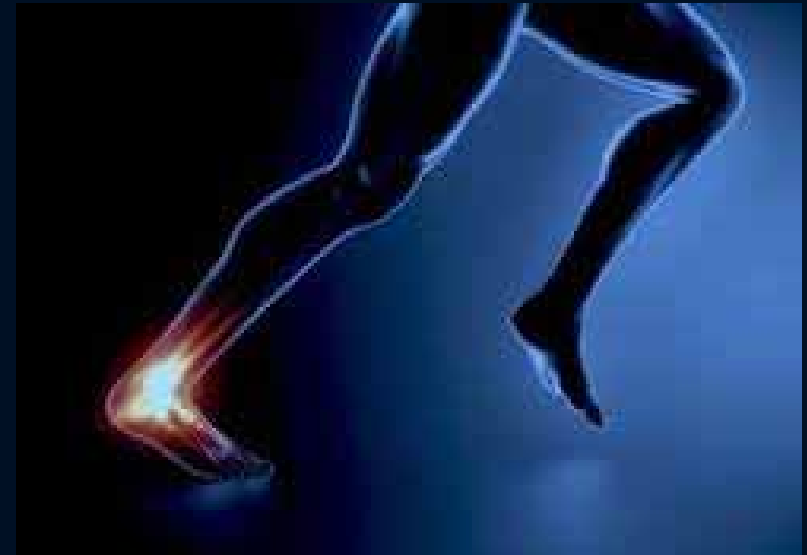## Particularités à connaître

La lésion myo-tendineuse de la jonction soléaire/ tendon calcanéen

Les pathologies du « plantaris tendon » - muscle surnuméraire

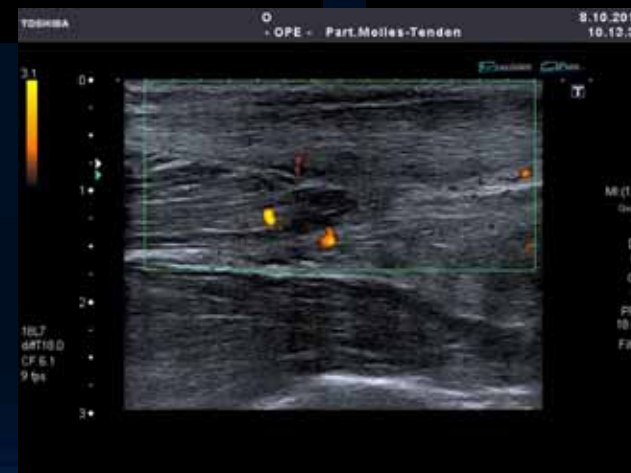
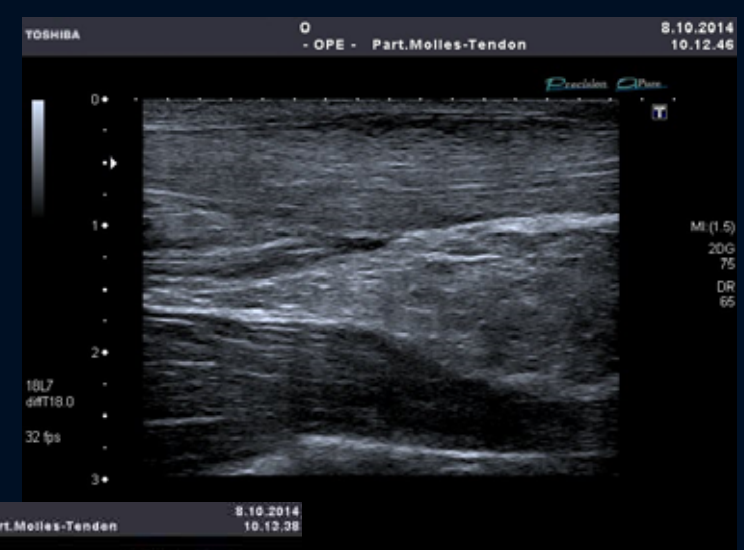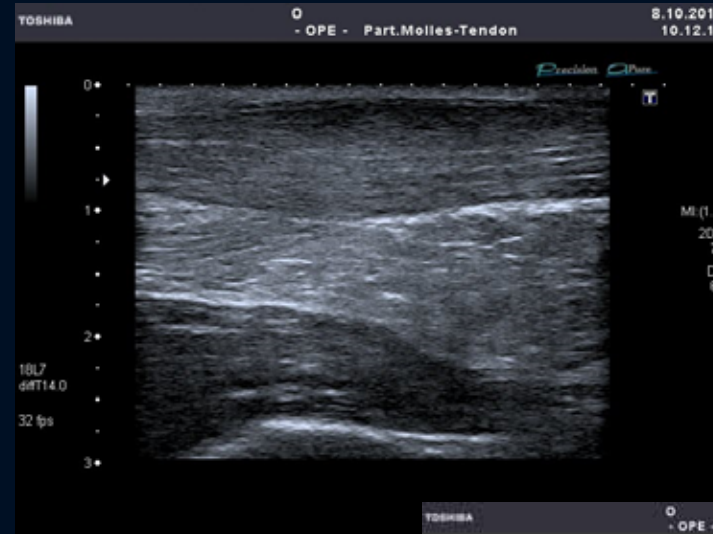- **La lésion de la jonction myo-tendineuse soléaire / tendon calcanéen**

- Clinique
  - Contexte de tendinopathie chronique +/- nodulaire
  - Notion d'évènement douloureux subaigu à l'effort
  - Examen clinique peu contributif
- Echographie
- IRM



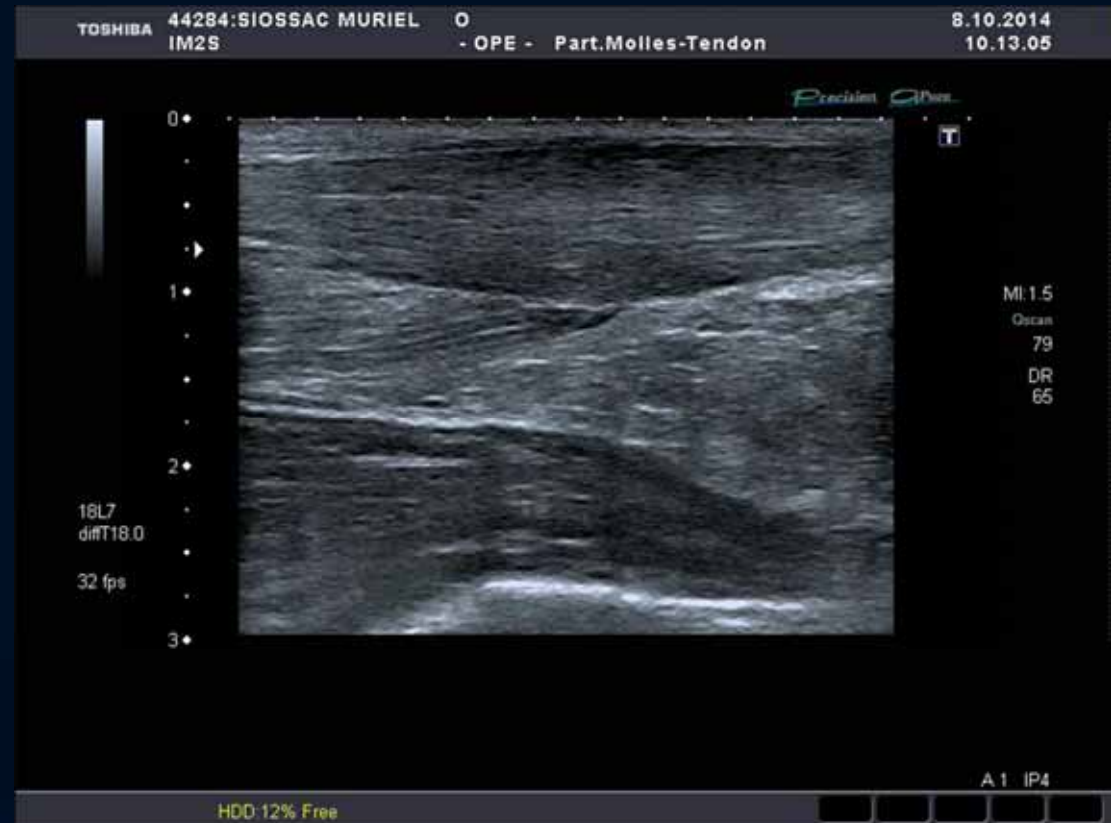- Lésion myo-tendineuse de la jonction soléaire / tendon calcanéen

- Echographie
- Echographie dynamique
- IRM



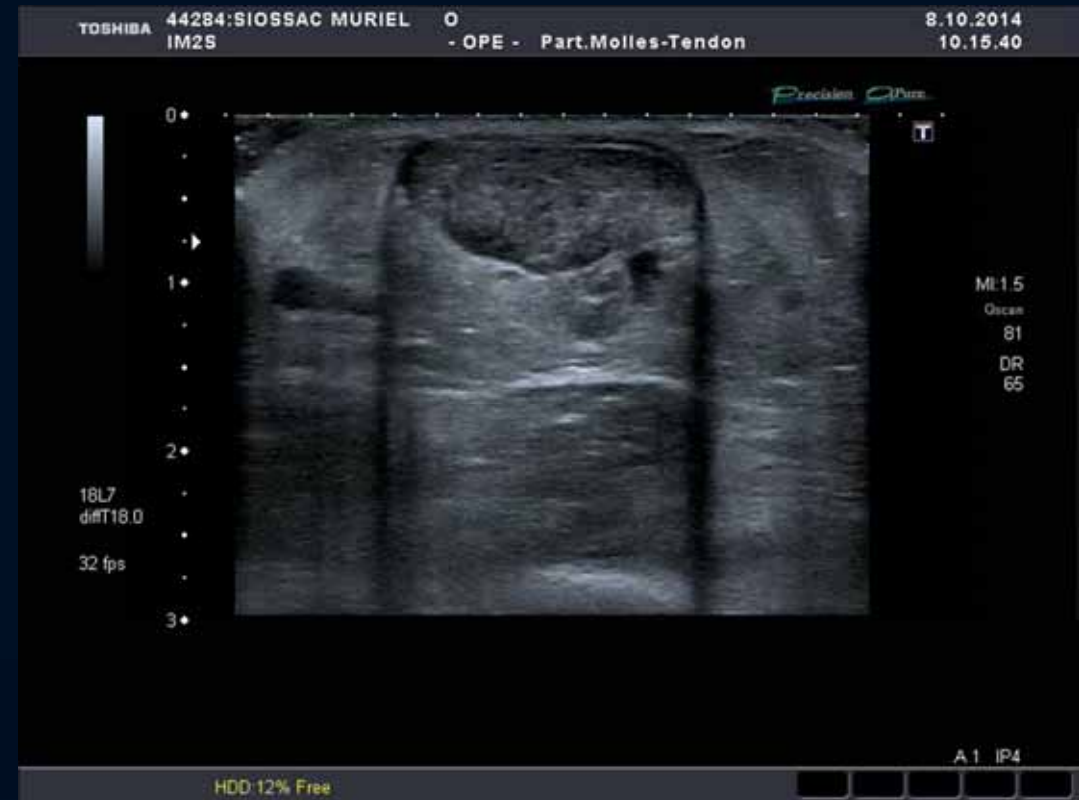- Lésion myo-tendineuse de la jonction soléaire / tendon calcanéen

- Echographie
- **Echographie dynamique**
- IRM



- Lésion myo-tendineuse de la jonction soléaire / tendon calcanéen

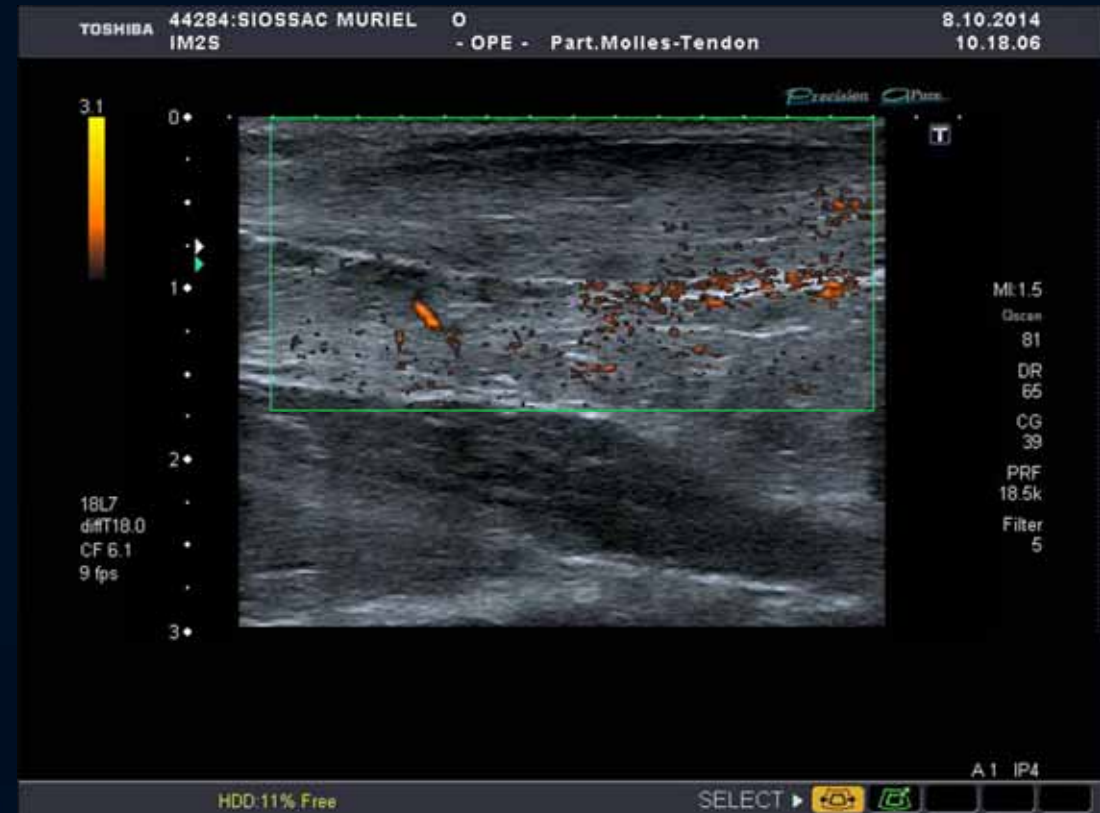- Echographie
- **Echographie dynamique**
- IRM





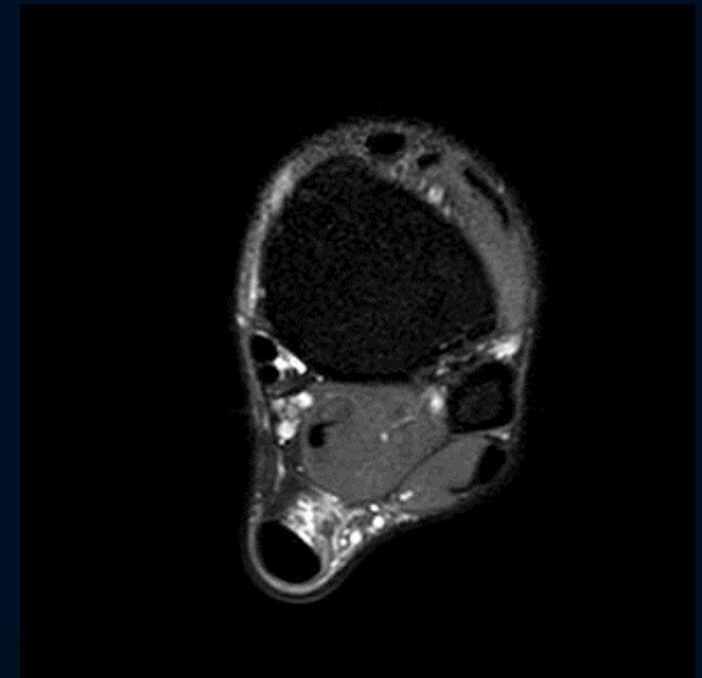
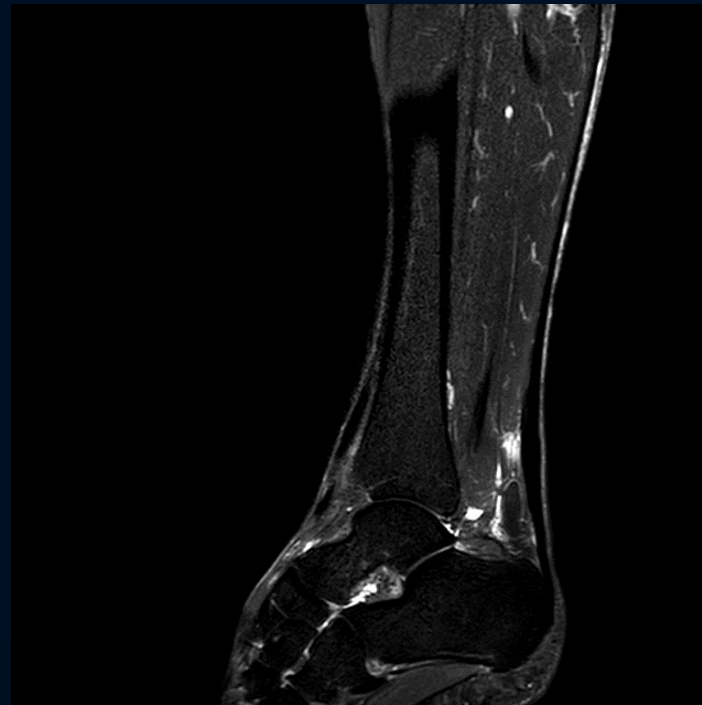
- Lésion myo-tendineuse de la jonction soléaire / tendon calcanéen

- Echographie
- **Echographie dynamique**
- IRM



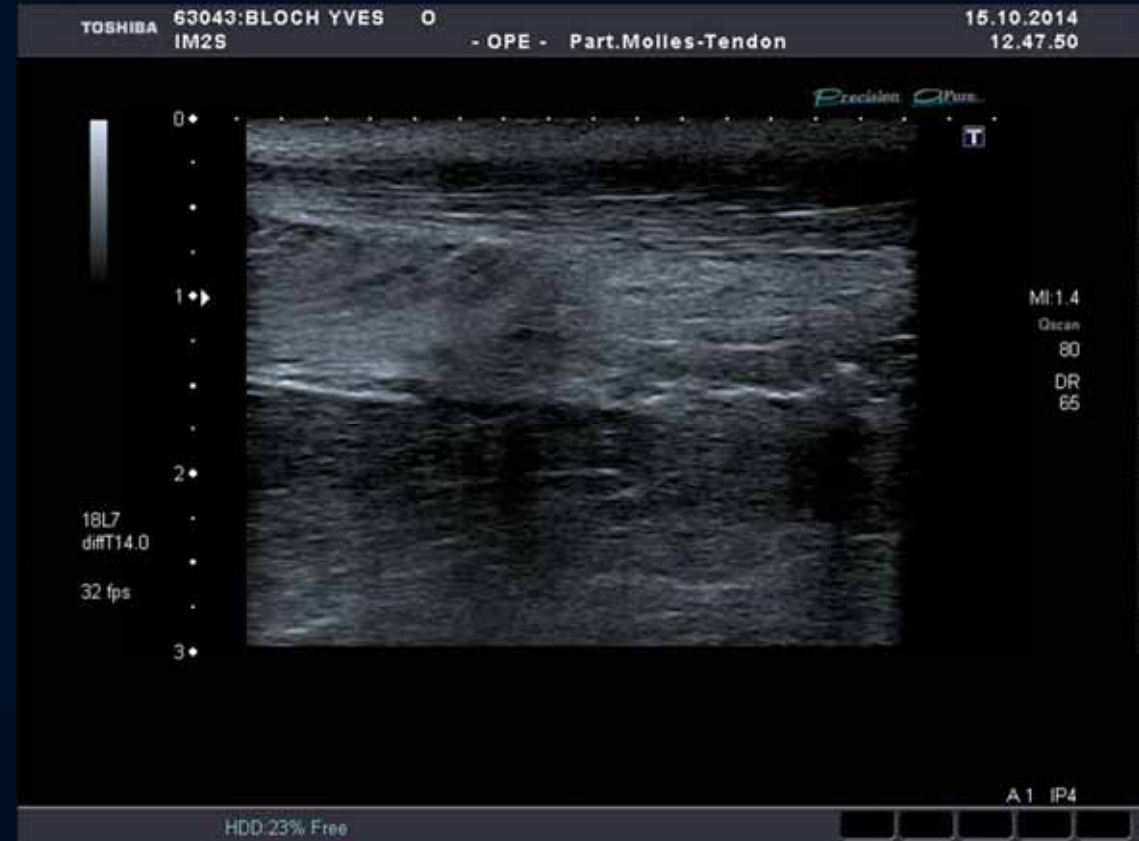- Lésion myo-tendineuse de la jonction soléaire / tendon calcanéen

- Echographie
- Echographie dynamique
- **IRM**



- Lésion myo-tendineuse de la jonction soléaire / tendon calcanéen

- Echographie
- **Echographie dynamique (cicatrisation)**
- IRM



- **Pathologie d'un « plantaris tendon » surnuméraire**

- Clinique

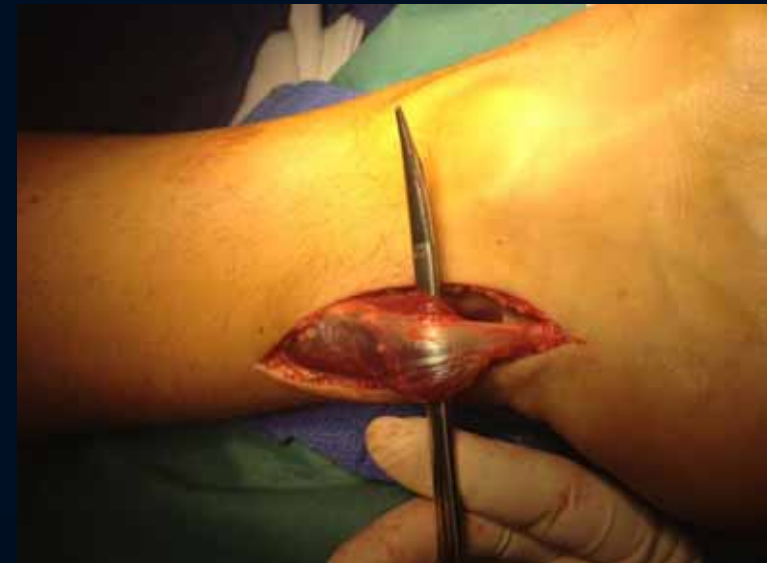- Souvent asymptomatique
- Chez le sportif douleurs post atypiques dans certaines circonstances
- Limitation passive comparative de la flexion dorsale de la cheville
- Découverte d'une corde tendineuse atypique sur le versant postero-médial de la cheville

- Rappel anatomique

- Echographie

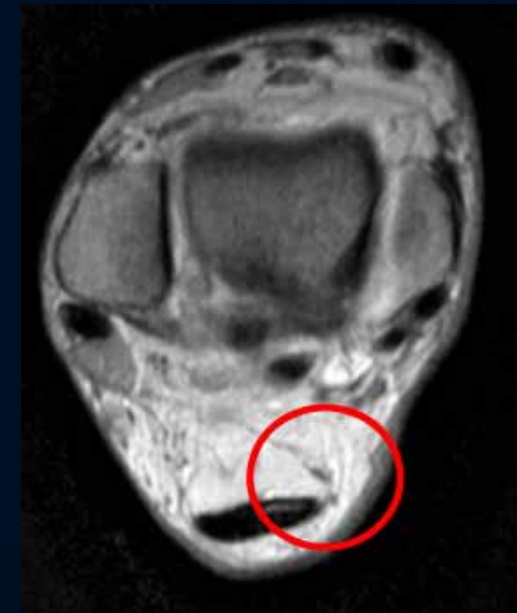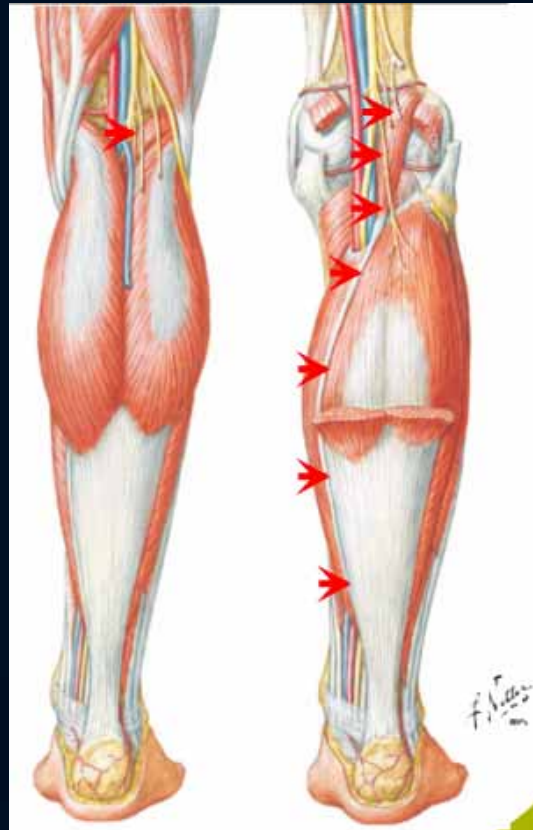
- IRM

- Rupture tendineuse isolée



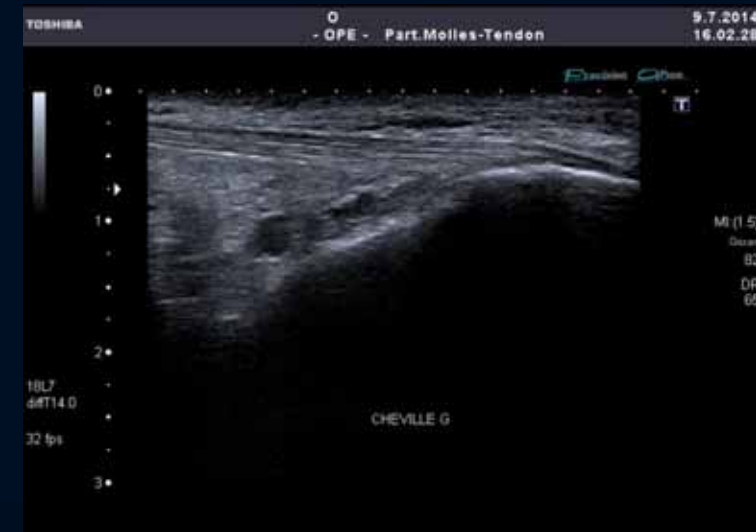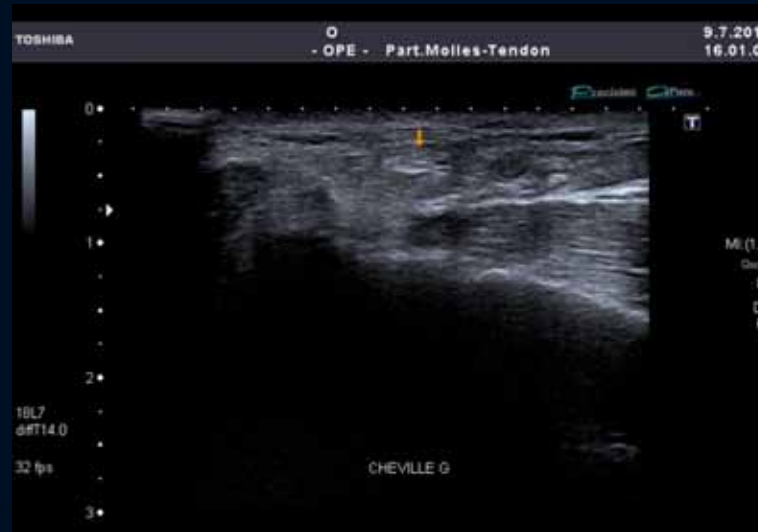- Plantaris tendon surnuméraire

- **Rappel anatomique**
- Echographie
- IRM



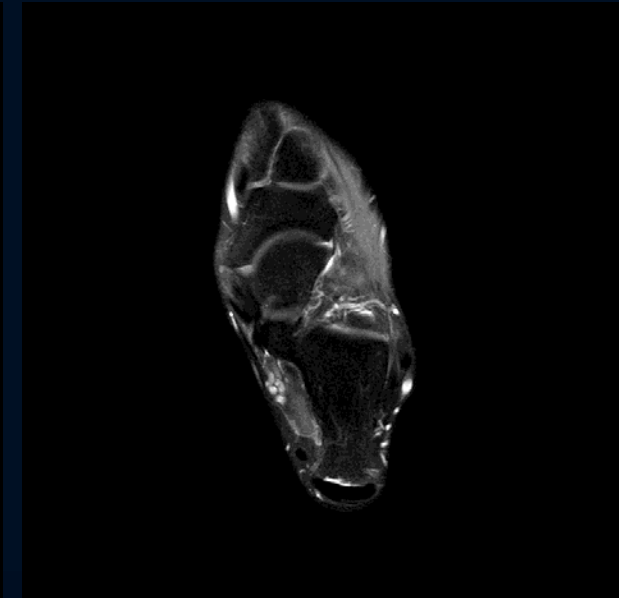
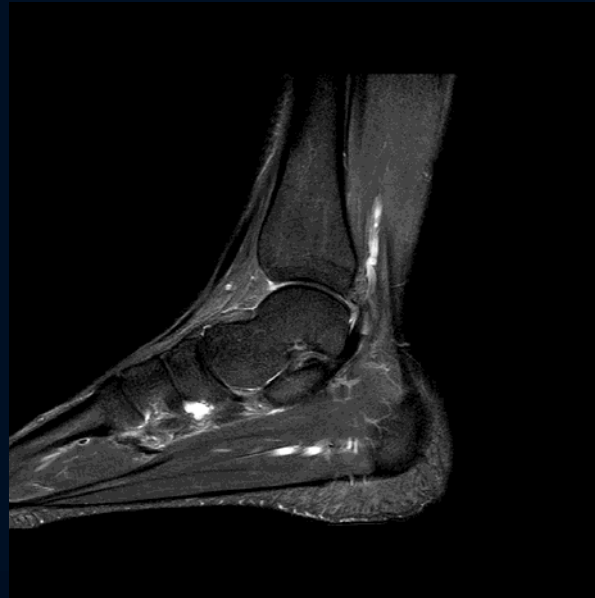- Plantaris tendon surnuméraire

- Rappel anatomique
- Echographie
- IRM

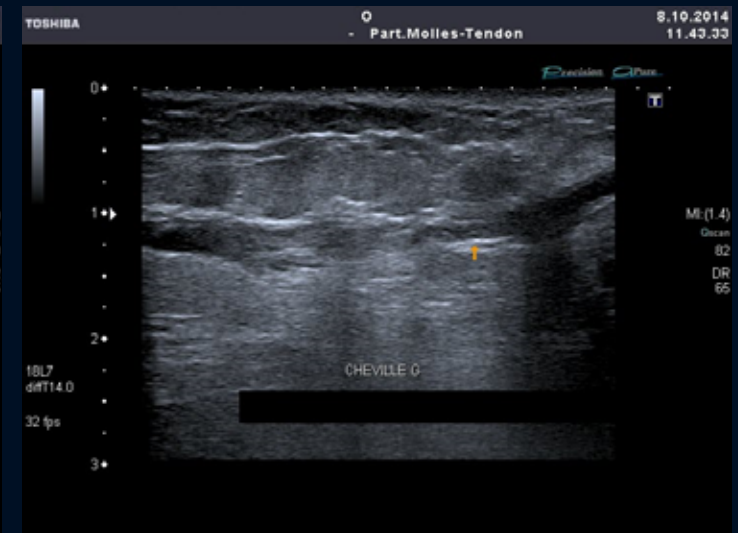
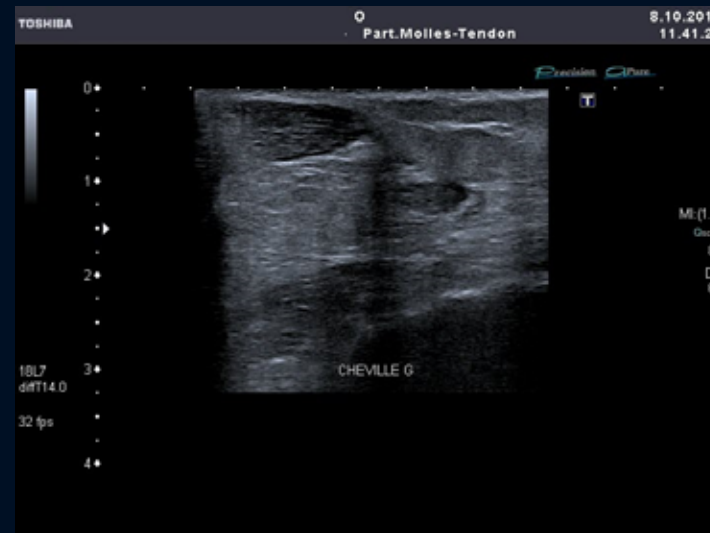
- Plantaris tendon surnuméraire

- Rappel anatomique
- Echographie
- **IRM**

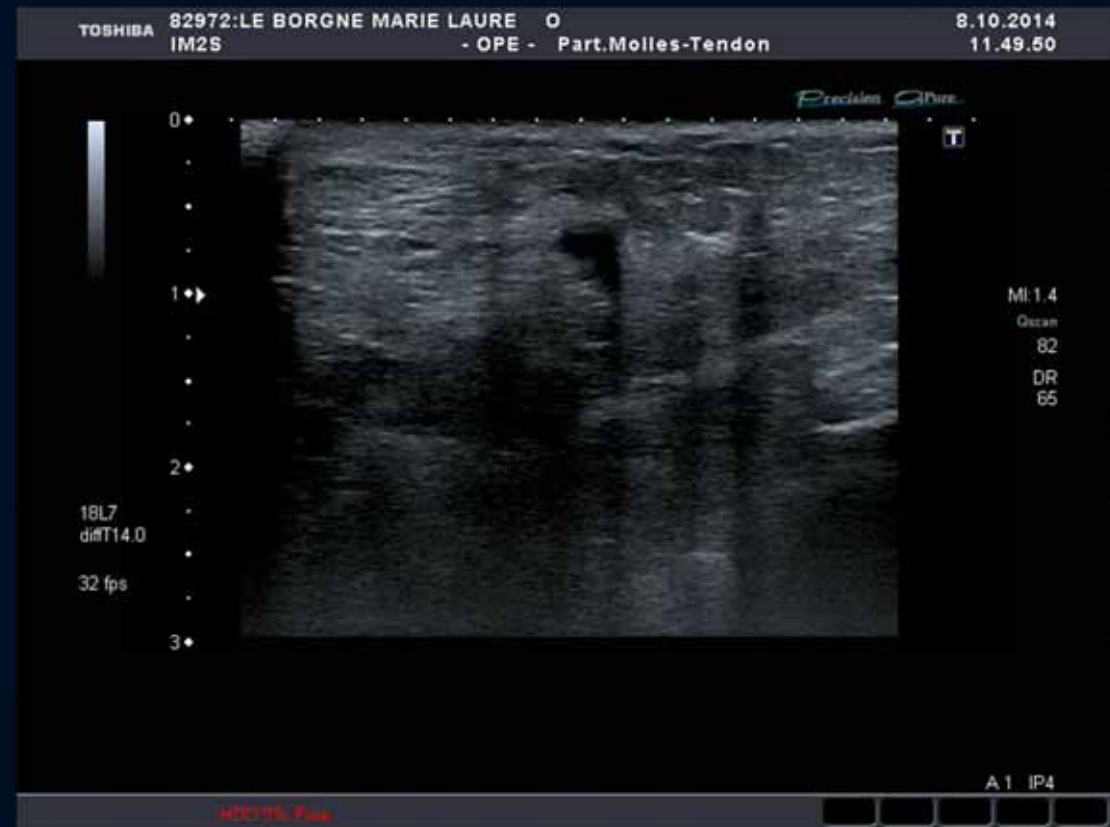

- Rupture d'un « plantaris tendon » surnuméraire
- Echographie
- Echographie dynamique
- IRM

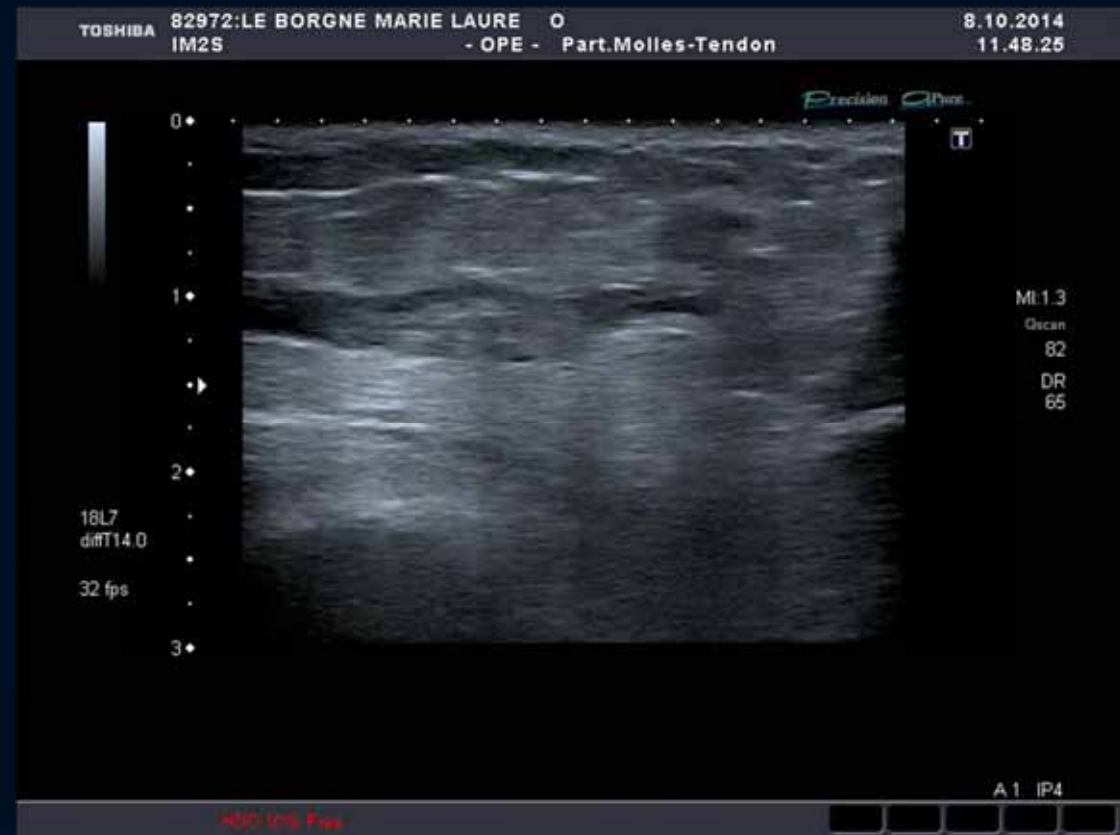



- Rupture d'un « plantaris tendon » surnuméraire
- Echographie
- **Echographie dynamique**
- IRM

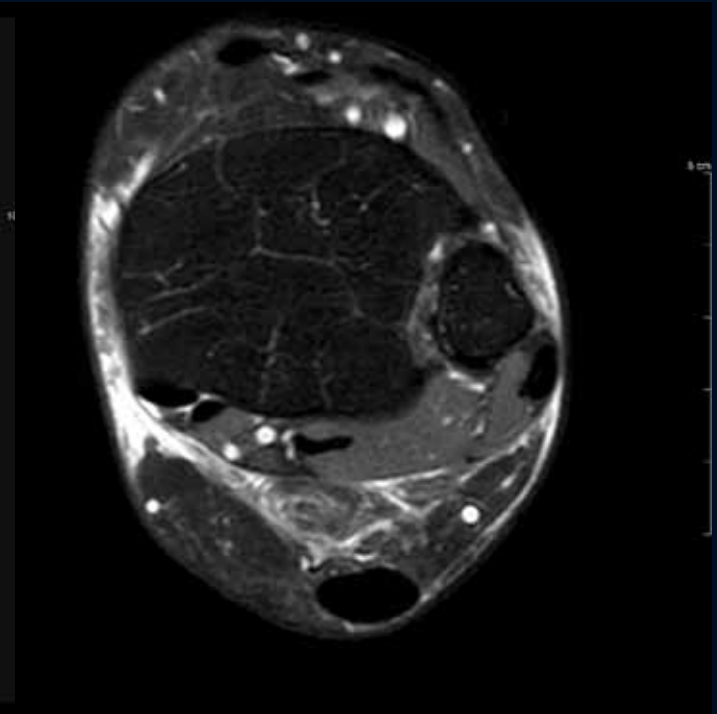
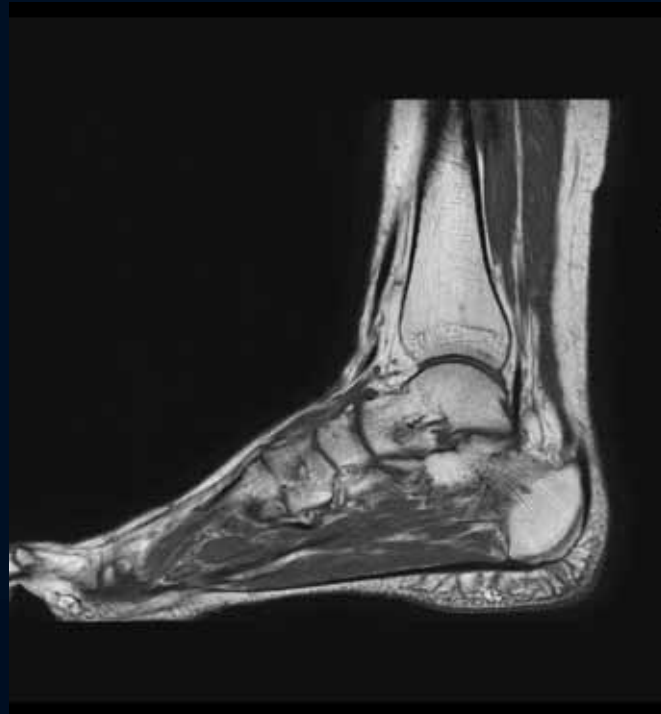

- Rupture d'un « plantaris tendon » surnuméraire
- Echographie
- **Echographie dynamique**
- IRM



- Rupture d'un « plantaris tendon » surnumeraire

- Echographie
- Echographie dynamique
- **IRM**



- **Conclusion : les idées à retenir**

- Examen échographique du tendon calcanéen est sans difficulté majeure
- Intérêt ++ car elle permet une orientation thérapeutique souvent précise
- Penser à cette lésion de la jonction myo-tendineuse en sollicitant une IRM orientée
- Retenir cette notion de tendon plantaire surnuméraire (lésion et/ou pathologie chez le sportif)





*Un train peut en cacher un autre !*

